Význam biopsie dárce

Prof. MUDr. Ondřej Hes, PhD
Oddělení speciální diagnostiky
Šiklův ústav patologie
FN a LF Plzeň

Biopsie dárce ve FN Plzeň

- Servis od 2002
- 3 roky 1 lékař
- 10 let 2 lékaři (2 roky servis pro celou ČR mimo Prahu)
- Od 2015 4 lékaři (2 nefropatologové, 2 zaškolení zkušení patologové)
- Servis 24/7, 365 dní v roce

Možnosti vyšetření- Peroperační biopsie- zmrazovací řez

- Rychlá dostupnost (15-20 min od doručení)

- Obrovské množství artefaktů
- Nemožnost posouzení jemných změn (GN, ATN vs artefakt, atd)
- Vysoké nároky na personál

Možnosti vyšetření- Peroperační biopsie- zmrazovací řez

- Rychlá dostupnost (15-20 min od doručení)

- Obrovské množství artefaktů
- Nemožnost posouzení jemných změn (GN, ATN vs artefakt, atd)
- Vysoké nároky na personál

Možnosti vyšetření- rychlá fixace (zkrácený protokol), standardní barvení

- Přesnější morfologie
- Nižší nároky na personál (čas) a s tím spojené finanční náklady

- Delší čas pro stanovení diagnózy (4-4,5 hodiny)
- Nutnost dobře zaškoleného personálu
- Přístrojové vybavení

Další možné služby

- Stanovení diagnózy u neočekávaných nálezů během odběru
- Opět zatíženo technologickými limity (peroperační zpracování nelze aplikovat na tukovou tkáň či kostěnou/kalcifikovanou tkáň)

Klasifikace

- Remuzzi 1999: limit 25 glomerulů
- POZOR: jde o core biopsii, nikoliv klínovitou

Body	Poškození	Typ RTx
0-3	lehké	single
4-6	střední	double
7-12	těžké	0

Klasif

- Remu
- POZOI

Body
0-3
4-6
7-12

	body	hodnocení
Glomeruloskleróza	2	mezi 20-50%
Tubulární atrofie	2	mezi 20-50%
Intersticiální fibróza	2	mezi 20-50%
Arteriální zúžení	2	Polovina lumen

Klasifikace

- Remuzzi 1999: limit 25 glomerulů
- POZOR: jde o core biopsii, nikoliv klínovitou

Body	Poškození	Typ RTx
0-3	lehké	single
4-6	střední	double
7-12	těžké	0

Klasifikace

- Remuzzi 1999: limit 25 glomerulů
- POZOR: jde o core biopsii, nikoliv klínovitou

Body	Poškození	Typ RTx
0-3	lehké	single
4-6	střední	double
7-12	těžké	0

Klasifikace

- Remuzzi 1999: limit 25 glomerulů
- POZOR:

Banff klasifikace
(ci, ct, cg, cv)

Body		
0-3	lehké	single
4-6	střední	double
7-12	těžké	0

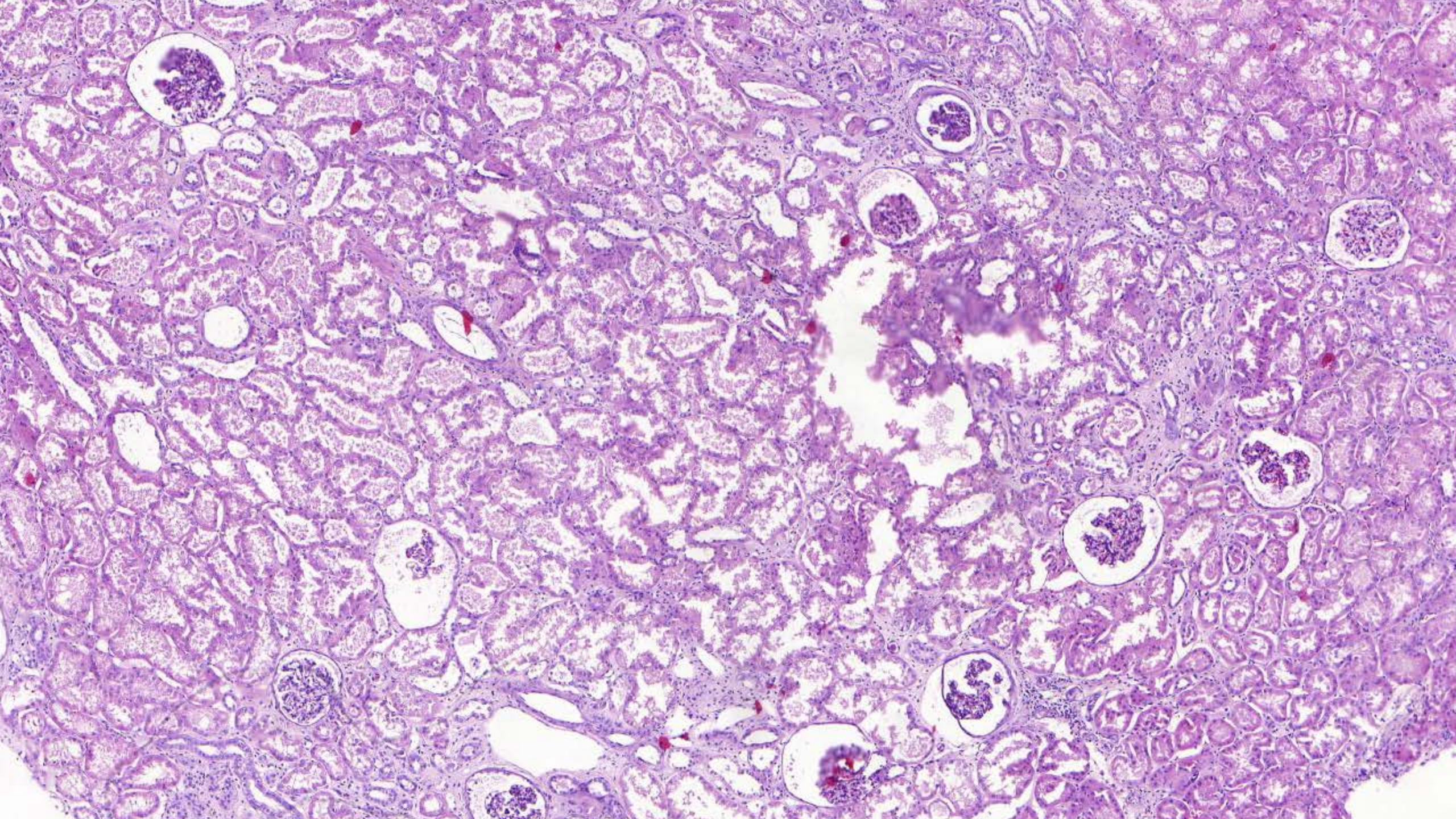

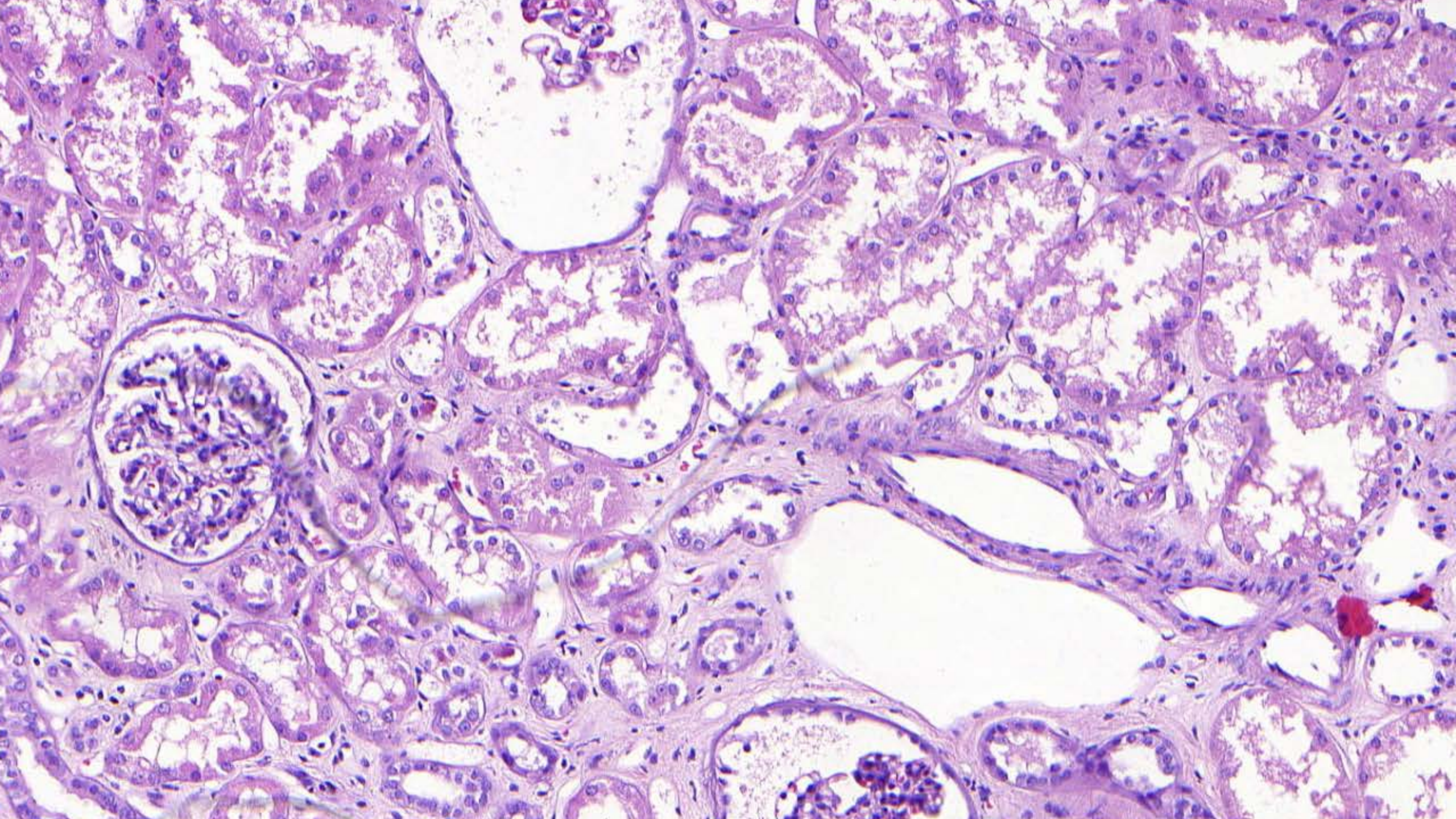

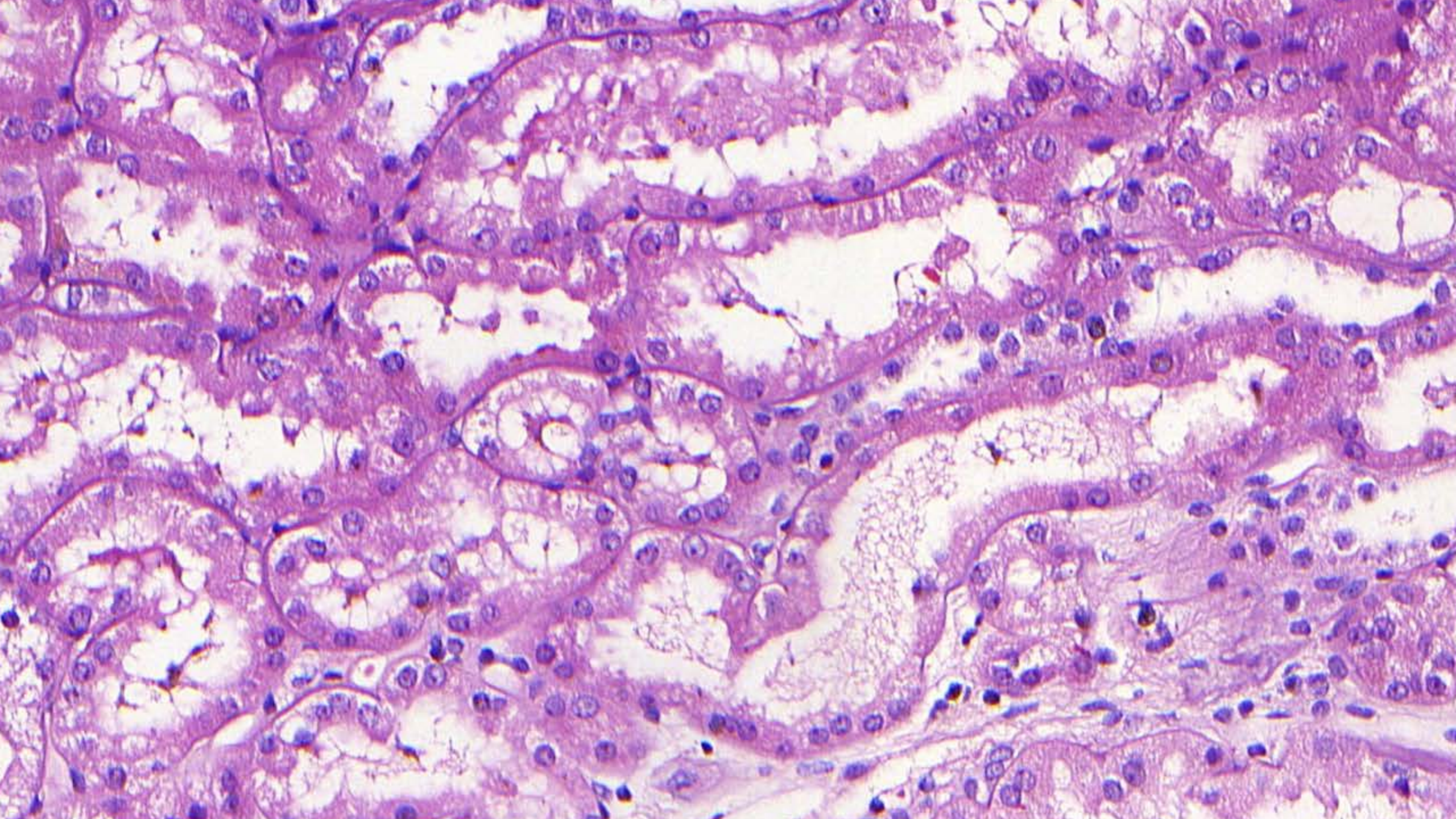

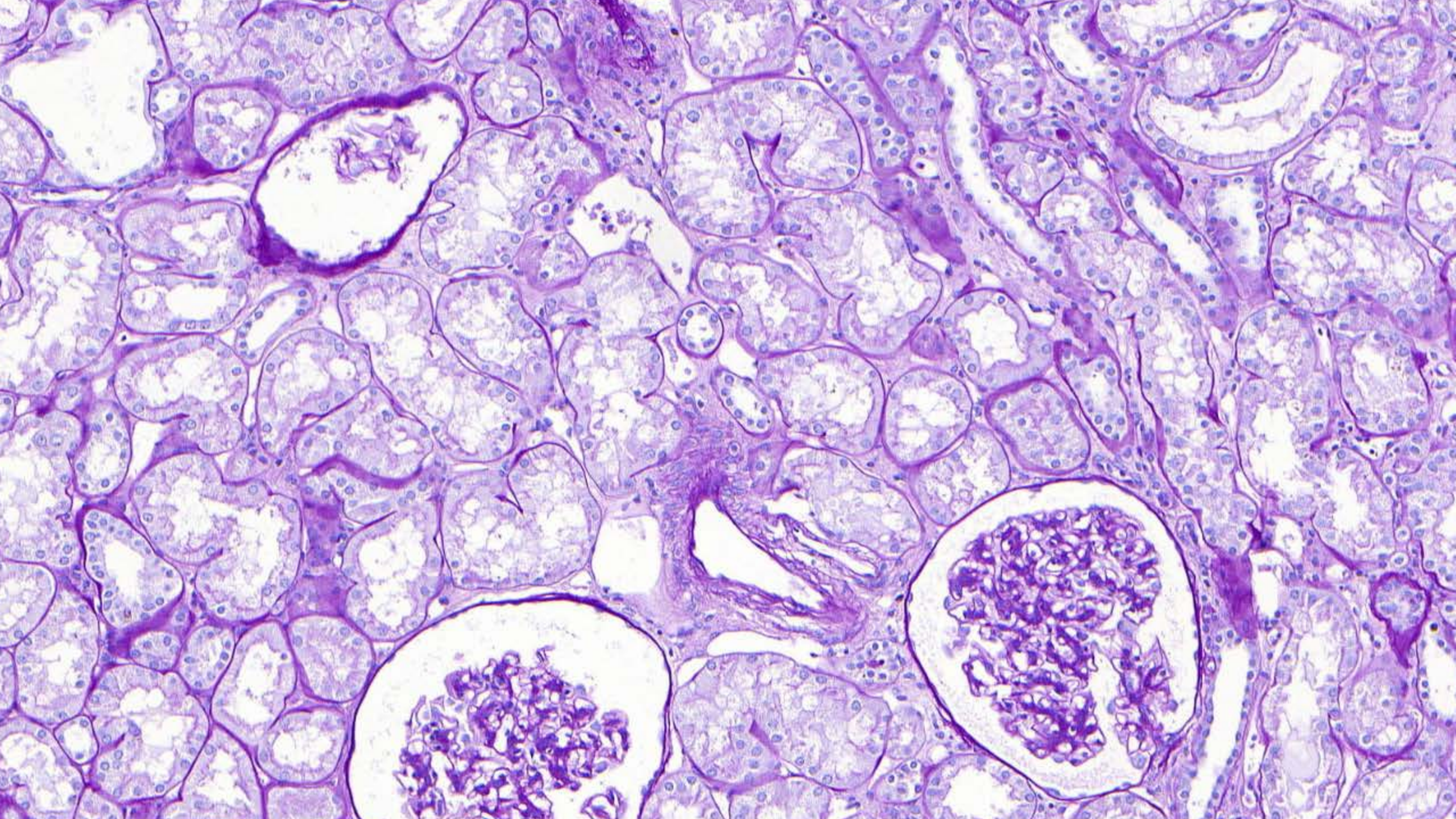

Problémové diagnózy/situace

- ATN vs artefakt
- DIC/mikrokapilární mikrotromby

- GN obecně

Promytí štěpu

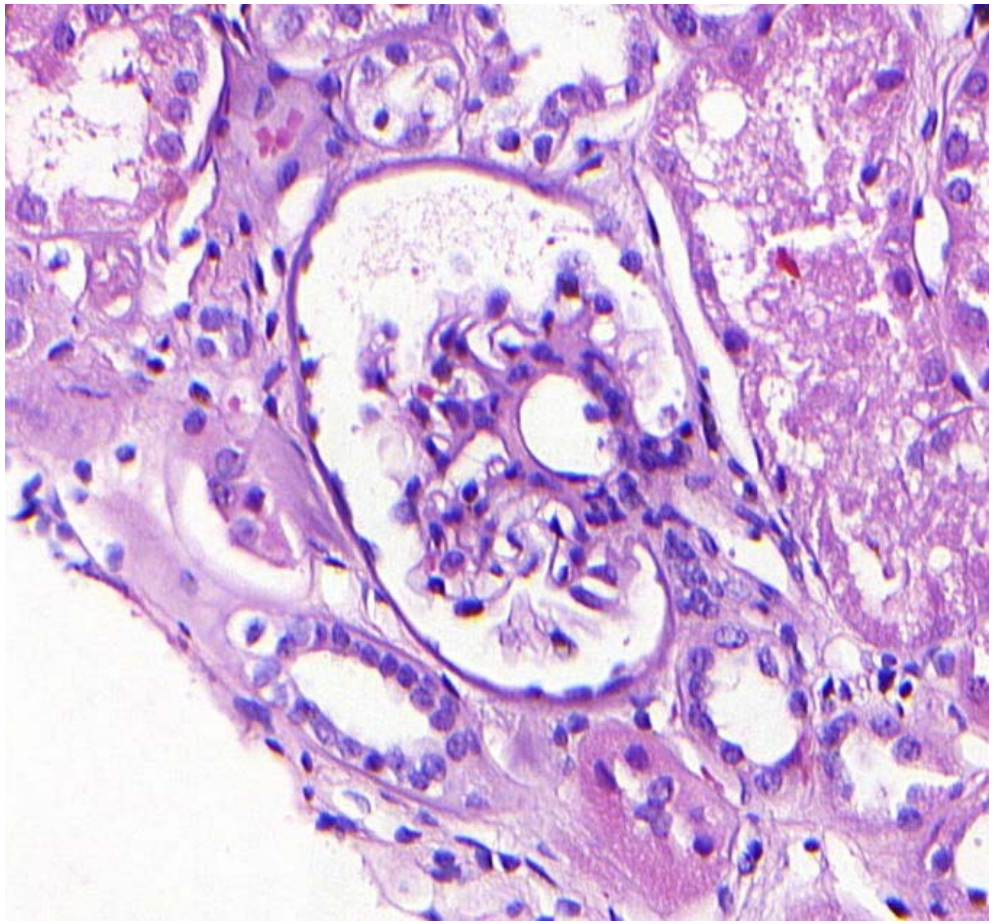

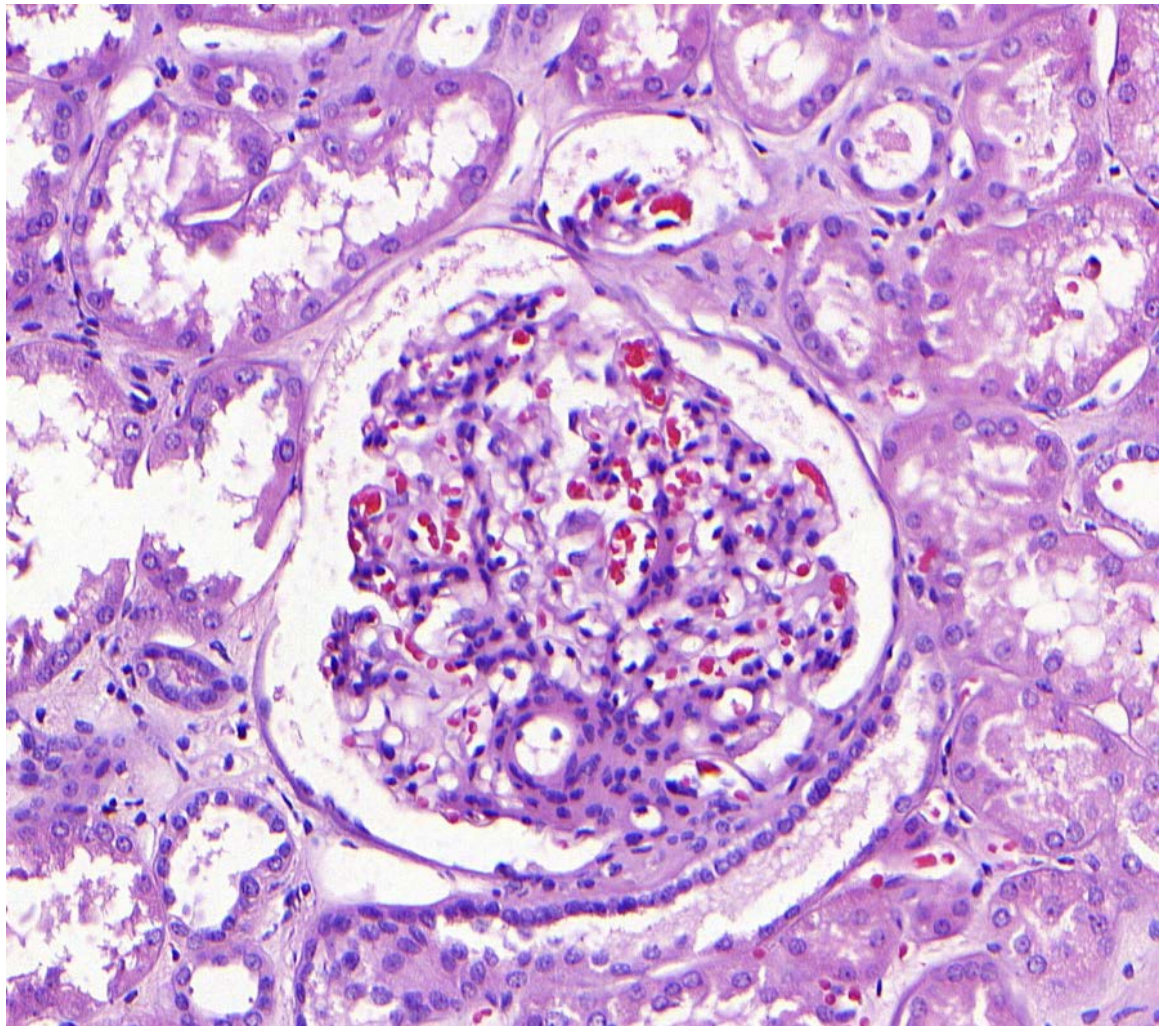

Promytí štěpu

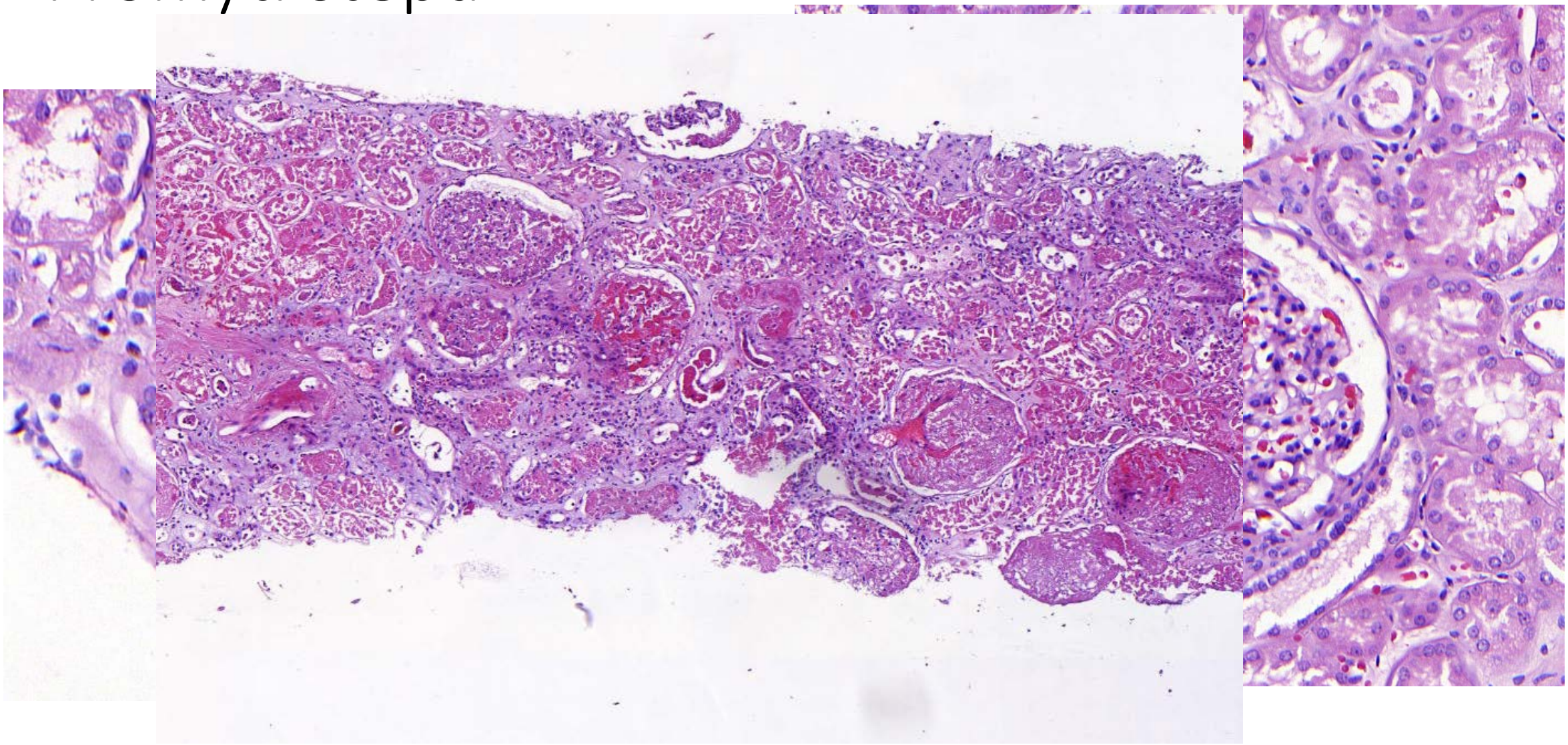

- Dárcovskou biopsii by měl hodnotit nefropatolog!!

- Bez následné pitvy dárce nelze vyloučit neočekávané a nepříjemné nálezy
- Ideální situace: pitva by měla být provedena před použitím orgánů (v praxi nereálné)

Commentary

Role of Preimplantation Biopsies in Kidney Donors With Acute Kidney Injury

Parmjeet S. Randhawa, MD[1]

Downloaded from https://journals.lww.com/transplantjournal by pzlHBeaYMqMHf996+hv9h4bbCKA6

Renal transplantation is the preferred treatment for chronic kidney disease. The dire shortage of organs fuels a constant effort to expand the donor organ pool. One focus of this effort is to retrieve more organs from donors who die with acute kidney injury (AKI). In this issue of *Transplantation*, Heilman et al report successful transplantation of 1313 kidneys obtained from donors with varying degrees of AKI staged using AKI Network (AKIN) criteria and followed for up to 6 years.[1] In this commendable study, 5-year graft survival was 78.5%, 77.8%, 83.8%, and 84.6% for AKIN donor stages 0, 1, 2, and 3, respectively. Delayed graft function occurred in 44.6% and 75.4% of AKIN stages 2 and 3, compared with 33.9% and 33.5% in stages 0 and 1. Similar studies have been reported before but generally with shorter follow-

can recognize a nearly normal kidney and a completely infarcted one. Low statistical kappa values reported in many studies reflect clinically insignificant disagreements such as absent versus mild chronicity. Most donor biopsy series do not have sufficient number of moderate or severe pathology to accurately measure corresponding kappa values.[2] Indeed, the kappa statistic is not intended to be used with for conditions with low prevalence.[3] It bears pointing out that that similarly, low kappa values do not detract from the unquestionable utility of histopathology in post-transplant monitoring of the renal allograft and staging of medical renal diseases such as systemic lupus erythematosus and IgA nephropathy.[4-6]

Certainly, biopsies can be and have been inappropriately used. Insufficient recognition of sampling problems

Transplantation, Sept 2019, 103;9: 1752-1753

Biopsie dárce proti a pro

- Sampling/artefakty/interpretace
- AKI: GN, ATN, thrombotic microangiopathy

Výsledky histologického vyšetření je nutno korelovat s ostatními daty, biochemickými ukazateli a někdy lokálním nálezem v místě odběru!

Děkuji za pozornost

Letaba, Kruger NP, 12-2018